Lane Medical Library

Aus dem St. Johannishospital zu Bonn
und dem Neuen allgemeinen Krankenhause zu Hamburg.

1898

Ueber Versuche, nicht geheilte intracapsuläre Schenkelhalsfracturen zur Consolidation zu bringen.

Inaugural-Dissertation
bei der
Meldung zum Doctorexamen
der
medicinischen Facultät
der
Rheinischen Friedrich Wilhelms-Universität zu Bonn,
vorgelegt
im März 1898
von

Ernst Schumacher
aus Köln-Nippes.

Köln, 1898.
Druck von Greven & Bechtold.

Aus dem St. Johannishospital zu Bonn

und dem Neuen allgemeinen Krankenhause zu Hamburg.

Ueber Versuche, nicht geheilte intracapsuläre Schenkelhalsfracturen zur Consolidation zu bringen.

Inaugural-Dissertation

bei der

Meldung zum Doctorexamen

der

medicinischen Facultät

der

Rheinischen Friedrich Wilhelms-Universität zu Bonn,

vorgelegt

im März 1898

von

Ernst Schumacher

aus Köln-Nippes.

Köln, 1898.

Druck von Greven & Bechtold.

Meinen teuren Eltern

in Liebe und Dankbarkeit

gewidmet.

Digitized by the Internet Archive
in 2026

https://archive.org/details/IA40152003_0160

Unter allen Brüchen ist es wohl der des Schenkelhalses, dessen Heilung von jeher den Aerzten die meisten Schwierigkeiten bereitet hat, sowohl wegen der versteckten Lage der Bruchstelle, als auch wegen der Schwierigkeit, die anatomischen Verhältnisse und die Umstände, von denen die Heilung abhängig ist, zu erkennen und rationell zur Heilung zu verwerten. Besonders ist dies bei intracapsulären Brüchen der Fall.

Es würde zu weit führen, wollte ich hier die Namen derjenigen alle aufführen, die bereits über die Erscheinungen und Heilungsversuche des Schenkelhalsbruches berichtet haben. Noch heute ist die Streitfrage über die beste Behandlungsmethode dieser Fractur durchaus nicht entschieden, wenn auch für die Mehrzahl der Fälle — hierunter die extracapsulären Brüche — die Extensionsbehandlung den ersten Platz einnimmt.

Dies gilt indessen nur für nicht eingekeilte Brüche des Collum, oder für solche eingekeilte, deren schlechte Stellung corrigiert werden muss. Eingekeilte Fracturen werden dagegen als ein Noli me tangere betrachtet, und geben auch ein besseres functionelles Resultat, da sie infolge der innigen Berührung der Bruchenden meist zu knöcherner Vereinigung kommen.

Von einem anderen Gesichtspunkte aus kann man die Schenkelhalsbrüche in die schon erwähnten intracapsulären — neuerdings „eigentliche“ genannt — und extracapsuläre „Basisbrüche“ unterscheiden.

Die Berechtigung, die Brüche in intra- und extracapsuläre einzuteilen, fusst auf der Prognose, indem bei Lage der Bruchstelle ausserhalb der Gelenkcapsel ziemlich häufig, innerhalb derselben bei nicht eingekeilten Brüchen seltener eine knöcherne Vereinigung zustande kommt. Häufig ver-

läuft der Bruch vorn innerhalb, hinten ausserhalb des Capselbandes. Wie selten bei intrac. Fracturen knöcherne Vereinigung erzielt wird, zeigt die Statistik von R. W. Smith, welcher in den pathologischen Sammlungen von Dublin 140 Präparate von Brüchen des Coll. fem. vorfand. Davon sind 67 extrac. mit 17maliger Vereinigung durch Knochen, während unter 79 intrac. dies nur ein Fall zeigt.

Der Schenkelhals ist gemäss seiner Structur imstande, relativ starken Gewalteinwirkungen zu widerstehen. Wie alle Knochen, so ist auch der Oberschenkel nach dem Princip gebaut, mit einem Minimum von Masse ein Maximum von Widerstandsfähigkeit gegenüber Druck und Zug zu erreichen.

Nach den Untersuchungen von J. Wolff und des Mathematikers Culmann wird dieses Resultat durch folgende Umstände ermöglicht: Die Spongiosa-Bälkchen stehen senkrecht auf einander und auf der belasteten Oberfläche des Oberschenkels. Sie verlaufen in Druck- und Zugkurven, wobei die Substantia corticalis als eine Anhäufung von Knochenbälkchen zu betrachten ist. Nur in der von Zug und Druck freien neutralen Faserschicht sind die Spongiosa-Bälkchen unter einander parallel und senkrecht zur neutralen Achse angeordnet. Am unteren Femur-Ende ist die Spitze des von den Knochenlamellen bei wiederum rechtwinkeliger Kreuzung gebildeten Spitzbogens nach unten gerichtet. Die also nach graphisch-statischen Linien geordneten Knochenbälkchen [sowie der Bau der Knochenrinde, welche oben und unten stärker, als an den Seiten ist,] gewähren dem Oberschenkel resp. Schenkelhals jene Festigkeit, welche erst im höheren Alter durch Osteoporose geschwächt wird. Hyrtl sagt in dieser Beziehung: Der natürliche Rand des Schenkelhalses ist gebogen und daher elastisch. Seine Dicke beträgt 4 bis 6 mm. Im Alter wird er schwächer und papierdünn, wodurch sich der häufige Bruch an dieser Stelle erklärt. Was die Häufigkeit des Vorkommens anbetrifft, so kamen von **2328** Fracturen (nach Malgaigne) 308 (=13,2%) auf den Oberschenkel und 104 (=4,5%) auf das obere Femur-Ende. In einer Statistik aus dem Obuchow-Hospital in St. Petersburg,

welche sich auf die in den Jahren von 1852 bis 1872 dort behandelten Knochenbrüche erstreckt, giebt Dr. E. Moritz die Zahl der Collum-Fracturen auf 35 von 1822 (=1,92%) an.

Die gewöhnlichen Ursachen der Schenkelhalsbrüche sind Fall oder Stoss auf das Knie, den Fuss oder den Trochanter. Es ist indessen hinreichend erwiesen, dass diese Brüche zustande kommen können, ohne dass der Trochanter oder das Knie den Boden berührt, lediglich durch die übermässig gespannten Bänder des Hüftgelenks, besonders des Lig. ileofemorale (seu Bertini) (Linhart, Riedinger). Es handelt sich dann also um eine Rissfractur. Dupuytren erwähnt sogar einen Fall, der durch tetanischen Krampf entstand. Unter 36 Brüchen des Collum entstanden indessen nachgewiesenermassen 24 durch Fall auf die Hüfte.

Die Diagnose stützt sich im wesentlichen auf folgende Erscheinungen:

1. Das verletzte Bein ist gegen das gesunde durch die Contraction der Beckenmuskulatur verkürzt, und zwar bei intrac. bis zu 10 cm, durchschnittlich etwa 4 cm; bei extrac. durchschnittlich 5 bis 8 cm; die Verkürzung wird gemessen entweder direct von der Spin. a. s. zur Ferse, oder durch den Hochstand des Trochanter über der Sitz-Darmbeinstachel-Linie (Roser-Nélaton'sche Linie). Bei intrac. wächst die Verkürzung erst in den nächsten Tagen nach dem Unfall zur angegebenen Grösse an.
2. Das verletzte Bein ist meist nach aussen rotiert. Von Smith's 60 Fällen war 6mal Rotation nach innen vorhanden.
3. Crepitation ist meist erst nach Ausgleichung der Verkürzung zu bemerken.
4. Subjectiv ist der Bruchschmerz von diagnostischer Wichtigkeit.

Die Bruch**stelle** kann man ungefähr durch Drehen der Extremität feststellen, indem der Trochanter einen um so grösseren Kreis beschreibt, je näher sich die Bruchstelle dem Acetabulum befindet. (Langenbeck, Richter.)

Die Prognose ist bei nicht eingekeilten Brüchen quoad functionem dubia, jedoch bei intrac. schlechter, als bei extrac., indem die gewöhnliche fibröse Verbindung zwischen den Bruchstücken das Gehen oft nur mit Krücken oder Stöcken gestattet. Zuweilen leidet der Verletzte mehr durch die folgende Panarthritis des Hüftgelenks, welche bei intrac. meist durch den Bluterguss hervorgerufen wird (Hueter). Die Schmerzen dieser Panarthritis können beträchtlich sein. Hueter empfiehlt gegen dieselbe Carbol-Einspritzungen.

Quoad vitam ist die Prognose dubia, da es sich meist um alte Individuen handelt, welche durch das lange Krankenlager noch mehr geschwächt werden. Von R. W. Smith's 60 Fällen sind 56 in bezug auf die Lebensdauer genauer bekannt. Von diesen lebten nach 6 Monaten noch 18 (= 32%). Dieses schlechte Resultat ist wohl darauf zurückzuführen, dass die Extensionsbehandlung noch nicht angewendet wurde. Gegenwärtig ist die Prognose bedeutend besser, indem der Extensionsbehandlung, nach Ansicht der meisten Autoren, die Abnahme der Todesfälle an Pneumonie zu verdanken ist; denn der Kranke kann sich bei derselben aufrichten, ohne die Fracturenden zu verschieben. Aus einer Zusammenstellung des über Schenkelhalsfracturen aus den Jahren 1880 bis 1893 incl. vorhandenen Materials des Herrn Geheimrat Schede ergiebt sich: Von 245 im ganzen in Behandlung genommenen Fällen wurden 183 entlassen, 62 starben (= 25,3%). Die durchschnittliche Lebensdauer letzterer betrug 50 Tage. Die durch die Section festgestellten Resultate waren folgende: Eine extrac. Fractur war bereits völlig consolidiert, die anderen mehr oder weniger unvollständig. Von den intrac. Fracturen waren 9 völlig beweglich geblieben, 12 waren eingekeilt, ohne indessen Consolidation zu zeigen; zwei der ältesten zeigten eine Verschalung des Kopfes; 10 mal wurde ein Schwund des Schenkelhalses ohne wesentliche Vereinigung beobachtet. Bei einem Kinde, bei welchem später eine Resection des Kopfes vorgenommen wurde, waren die beiden Fragmente nur durch zwei dünne ligamentäre Stränge verbunden. Von den 245 Fracturen

wurden als völlig geheilt, d. h. mit Gehfähigkeit ohne Stock, entlassen: 53 Männer und 36 Frauen (= 36,3%); als nachweisbar beweglich geheilt: 44 Männer 50 Frauen (=38,4%); zusammen: Geheilt 74,7%. Es starben 16 Männer, 46 Frauen; davon 42% an Altersveränderungen, 16% an Lungenembolieen und 13% an Pneumonieen; die übrigen starben an Thrombosen, Delirium, Blasenerkrankungen.

Dass intrac. Sch. schlecht heilen, habe ich schon bemerkt. Ehe ich auf die Gründe näher eingehe, möchte ich noch eine Stelle aus Astley Cooper anführen; derselbe bemerkt über diese Thatsache: „So oft ich auch Querbrüche innerhalb der Capsel des Schenkelhalses untersucht habe, so habe ich doch nie einen Fall getroffen, bei welchem eine Vereinigung durch Knochenmasse stattgefunden hatte, oder bei dem sich nicht ein Bruchstück auf dem anderen bewegen liess. Die Möglichkeit einer Vereinigung durch Knochenmasse zu leugnen, würde sehr vermessen sein, besonders, wenn man die verschiedenen Richtungen, in denen die Fractur stattfinden kann, und den verschiedenen Grad der veranlassenden Gewalt erwägt. Der Bruch kann zum Beispiel durch den Kopf des Schenkelbeins gehen, ohne dass sich die Bruchenden verschieben, oder der Knochen kann gebrochen sein, ohne dass das Periost zerrissen ist, oder er kann teils innerhalb, teils ausserhalb der Capsel liegen."

Durch die Freundlichkeit des Herrn Geheimrat Schede ist mir indessen ein Fall bekannt geworden, welcher beweist, dass nicht einmal unter so günstigen Umständen, wie sie die Erhaltung des Periostes des Schenkelhalses bietet, die Consolidation gesichert ist. Bei der Section, zehn Wochen nach erlittener intrac. Fractur, — der Bruch ging gerade quer durch den Schenkelhals, — zeigte sich keine Spur eines Heilungsvorganges, obwohl die Fragmente durch das unzerrissene „Lig. Weitbrechtii" (= das Periost) so an einander adaptiert waren, wie es nur ein idealer Verband vermöchte. Ich möchte hier die Bemerkung einschalten. dass der Duplicatur des Capselbandes, welche man früher für Periost hielt, keine osteogenen Eigenschaften zukommen.

Ein eigentliches Periost besitzt der Schenkelhals also nicht. Auch Stanley führt für das Erhaltenbleiben des Lig. Weitbrechtii zwei Fälle an, M. Mayer und B. Cooper je einen.

Fragen wir nunmehr nach den Gründen, weshalb intrac. Sch. so selten zur Consolidation kommen, so ist eine der Hauptursachen die Dislocation der Bruchenden. Schon Desault verlangte Annäherung der Bruchenden und absolute Ruhe, wenn es zur Heilung kommen solle. Selbst durch die Extensionsbehandlung nach Volkmann ist es nicht immer möglich, die Fragmente in der einmal erreichten Lage festzuhalten, namentlich wenn zugleich die Capsel zerrissen ist. Es kann auch noch der Kopf luxiert sein, eine seltene und leicht zu übersehende Complication. Herr Geheimrat Schede hatte die Güte, mir einen derartigen Fall mitzuteilen. Er betraf einen Knaben, dessen rein intracapsulär abgebrochener Gelenkkopf ausserdem luxiert und mit seiner Bruchfläche in den oberen Winkel zwischen Schenkelhals und Trochanter eingeheilt war und bei einer Operation, welche zum Zwecke der Resection gemacht wurde, dort aufgefunden wurde.

Ein weiteres Hindernis für die knöcherne Vereinigung ist der Umstand, dass die beiden Fragmente sich zuweilen nicht berühren. Die Ursache hiervon ist die im Uebermass abgesonderte Synovia, besonders bei erhaltener Capsel, indem durch die Spannung innerhalb der Capsel die Bruchenden aus einander gehalten werden.

Auch der Muskelzug wirkt an diesem Orte ebenso, während bei den langen Röhrenknochen die Muskeln die beiden Bruchstücke auf einander festhalten, sofern keine Dislocation vorhanden ist.

Der dritte Umstand, welcher die Nichtvereinigung durch Knochen erklären kann, ist die zu geringe Blutzufuhr, wodurch das Entstehen einer hinreichenden osteoplastischen Entzündung verhindert wird. Ist das Lig. Weitbrechtii, wie so häufig, mit zerrissen, so erfolgt die Blutzufuhr zum Gelenkkopf, welcher bei intrac. Sch. durch die Fractur von der Art. nutr. colli fem. abgeschnitten wird, nur durch die

Art. lig. teret., deren Verzweigungen nicht einmal bis ins Mark eintreten, sondern schlingenförmig zurücklaufen. (Hyrtl.) Dass durch die dann erfolgende capilläre Blutzufuhr zum Schenkelkopf keine hinreichende Entzündung entstehen kann, darf wohl angenommen werden.

Andere Forscher haben den Mangel eines genügenden Callus als Urheber der Pseudarthrosenbildung angesprochen. Der „provisorische“ Callus (Dupuytren) wird durch die Verknöcherung eines Exsudats oder, wie Rokitansky angiebt, einer gallertartigen Bindegewebssubstanz erzeugt, welche teils von der äusseren Fläche des Knochens, teils vom „Periost“ und teils von den umgebenden Weichteilen geliefert wird. Da nun ausser dem Periost sich keine Weichteile in der Capsel befinden, so ist die Callusbildung lediglich auf die Erzeugnisse des gefässarmen „Periostes“ (— Lig. Weitbrechii) und der Knochenoberfläche angewiesen, infolgedessen ziemlich gering. Bei extrac. Fracturen dagegen sind Weichteile in genügender Menge vorhanden. Dazu kommt noch die reichliche Blutzufuhr aus der Art. nutrit. colli. fem. Daher hat man häufig bei extrac. Sch. das obere Bruchstück von den Callusmassen des unteren überwuchert gefunden (Hyrtl).

Schliesslich fällt noch ins Gewicht, dass Fracturen des Collum fast nur bei bejahrten Personen infolge der Osteoporose und senilen Atrophie des Knochens vorkommen und zwar vorzugsweise bei alten Frauen (Malgaigne: 56 Frauen zu 48 Männern), bei welchen der Abstand der Acetabula von einander grösser, als bei Männern zu sein pflegt, wodurch die Widerstandskraft des Schenkelhalses im Verhältnis zur Belastung geringer ist. Dass besonders das höhere Alter betroffen wird, geht aus der schon citierten Statistik von R. W. Smith hervor, indem das Durchschnittsalter bei allen Fracturen des Schenkelhalses fast gleich und zwar ungefähr 64,5 Jahre ist. Hyde hat die in den Jahren von 1865 bis 1873 incl. im Belle Vue-Hospital in New-York vorgekommenen 61 Fracturen des Collum den 322 Fracturen der Diaphyse des Femur gegenübergestellt; er findet:

Jahre	Collum	Diaphyse
10—30	2,5%	97,5%
30—60	11%	89,0%
60—70	32%	68,0%
70—80	44,5%	55,5%

Unter 32 intrac., nicht eingekeilten Fracturen des Sch. von R. W. Smith befinden sich 3 im Alter von 36, 40 und 46 Jahren, die übrigen sind alle über 50 Jahre alt.

Astley Cooper nimmt an, dass er mindestens 225 Sch. behandelt habe. Darunter seien nur zwei Fälle von intrac. unter 50 Jahren gewesen. Ein Fall betraf einen Mann von 38 Jahren, welcher an einem Aneurysma der Art. iliaca litt. Diese Ansicht Coopers, dass es fast ausschliesslich alte Leute seien, welche von diesem Unfall betroffen werden, bestreitet Malgaigne und führt dafür mehrere Beispiele an. Auch die von Herrn Geheimrat Schede behandelten später angeführten 3 Fälle betreffen Personen unter 50 Jahren, was also für die Therapie von grossem Vorteil ist.

Das Alter ist insofern von ungünstigem Einfluss, als neben den localen Einwirkungen auf den Krankheitsverlauf leicht Lungenhypostasen, Decubitus und Marasmus eintreten können. Früher behauptete man, dass bei alten Leuten auch weniger Callus gebildet werde, als bei jungen. Dem widerspricht Humphrey (63. Brit. med. Association, August 1895); dagegen sei folgender Umstand für die fehlende knöcherne Vereinigung von Wichtigkeit: Das Acetabulum greife um ein Beträchtliches über den Rand des Schenkelhalses, so dass sich der Callus nicht an der Fracturstelle, sondern nach dem Gelenk zu ausbreite.

Nachdem ich die Gründe, weshalb die knöcherne Vereinigung gewöhnlich fehlt, eingehend dargelegt habe, möchte ich zur Besprechung der Therapie übergehen. Dieselbe hat die schwierige Aufgabe, die reponierten Bruchstücke in der richtigen Stellung zu fixieren und für die genügende Festigkeit des Verbandes zu sorgen. Dass dies durch die gebräuchlichste Methode, welche zuerst immer anzuwenden sein dürfte, nämlich die Extensionsbehandlung nach Volk-

mann mit nachfolgendem Gypsverband, bei der tiefen Lage der Bruchstelle nicht immer gelingt, habe ich bereits bemerkt. Man ist daher dazu übergegangen, die Bruchenden durch directe Mittel an einander zu fügen und gleichzeitig durch diese Mittel für die Callusbildung zu sorgen, ohne dabei grosse Wunden zu schaffen.

Schon in den 50er Jahren behandelte von Langenbeck eine Schenkelhalspseudarthrose in der Weise, dass er nach Freilegung des Trochanter maior die Fragmente mittels einer versilberten Schraube fixierte. Der Patient ging durch Gangraena nosoc. zu grunde, da dies in der vorantiseptischen Zeit geschah. König behandelte 1876 einen Fall in gleicher Weise, welcher ausheilte. N. Senn hat 1883 bei Katzen, Hunden und Kaninchen durch subcutane Anbohrung des Schenkelhalses von vorn aseptisch verlaufene Fracturen erzeugt und sie in der ersten Versuchsreihe durch Gypsverband oder auch ohne Fixation mit gutem Resultat ligamentös geheilt. In der zweiten Versuchsreihe hat er dann die Fragmente durch in der Achse des Schenkelhalses eingeschlagene Draht- oder Knochenstifte vernagelt und dadurch in den meisten Fällen knöcherne, in den übrigen ligamentöse Vereinigung erzielt. Die Heilungsdauer betrug bei knöcherner Vereinigung für Kaninchen etwa zwei Monate, woraus Senn für den Menschen auf 3 bis 4 Monate schliesst. Zweimal hatte das Einschlagen Einkeilung zur Folge. Bei der Section fanden sich die Knochenstifte stets resorbiert, während die Nägel herausgenommen werden müssen. Auf Grund dieser Versuche hat dann dieser Autor den Vorschlag gemacht, eine schlanke Stahlspitze durch Schraubenwirkung in die Mitte des Schenkelhalses einzutreiben und dadurch für die ersten 3—4 Wochen einen sehr wirksamen seitlichen Druck herzustellen. Der Zweck der Stifte ist nach H. Munk nicht nur der der directen Fixation, sondern auch der Anfachung einer hinreichend lebhaften osteoplastischen Entzündung der Bruchenden, indem der Stift als Fremdkörper wirkt. In dieser Hinsicht hat Herr Geheimrat Schede bei Pseudarthrosen der Tibia das Einschlagen kleiner

vergoldeter Stahlnägel empfohlen, indem man die Stärke der Entzündung durch die Anzahl der Stahlnägel beliebig dosieren könne.

Was das Schicksal der Stifte anbelangt, so sollte man nach Dieffenbach die Stifte entfernen, nachdem sie Entzündung und Eiterung hervorgerufen hätten. Es wurden an den herausgenommenen Zapfen Resorptionserscheinungen wahrgenommen, welche um so bedeutender waren, je stärker die Entzündung gewesen war. Daraus folgt, dass bei strenger Asepsis die Einheilung stets erfolgt (was auch die Fälle aus der Bruns'schen Klinik in Tübingen beweisen). Ein Nachteil besteht darin, dass der Stift, wenn er nicht einheilt, die Eiterung als Sequester unterhalten kann.

Die v. Langenbeck'sche Methode der Behandlung der Sch. mit Stahlschrauben hat in den letzten 2 bis 3 Jahren Prof. Nikolaisen im Christiania-Rigshospital an 18 Fällen erprobt, wie ich durch gütige Mitteilung des Herrn Geheimrat Schede erfahren habe. Leider zeigte sich nach der Behandlung stets ein Hochstand des Trochanter. Die Behandlung ist bisher bei nicht eingekeilten Fracturen angewandt worden, doch scheint dieselbe auch in Fällen, in denen das Bestehenlassen der Einkeilung nicht rätlich erscheint (zu starke Aussenrotation oder zu grosse Verkürzung) berechtigt zu sein. Die Ausführung ist folgende: Der Patient wird auf die gesunde Hüfte gelegt und die Trochanterregion desmficiert; dann werden die Fragmente reponiert. Narcose ist nicht nötig, da nur der Stich durch die Weichteile etwas schmerzhaft ist. Sodann wird ein dreieckiger 15 cm langer Stahlstift 4,5 bis 5 cm unterhalb der oberen Kante des Trochanter ohne Incision durch die Weichteile und mit leichten Hammerschlägen in der Achse des Schenkelhalses durch die Bruchstücke getrieben. Ist das Acetabulum erreicht, so hört man dies an einem charakteristischen „Leertonnenschall". Dadurch ist die Stellung der beiden Fragmente fixiert und die Schmerzen hören sofort auf. Das Ende des Stahlstiftes wird darauf mit aseptischer Gaze umwickelt. Es wird dann ein Gypsverband vom Fusse bis über die Crista ilei angelegt,

wobei die Tuberositas ossis ischii und das Os sacrum gut mit Watte gepolstert werden müssen. Nach 3 bis 4 Wochen wird am Trochanter ein Fenster in den Gypsverband geschnitten, der jetzt ganz lose sitzende Stift entfernt und der Verband erneuert. Der Gypsverband bleibt 8 bis 10 Wochen liegen, doch kann der Patient schon eine Zeit lang vorher das Bett verlassen.

Die andere Methode der Consolidation der Pseudarthrosen mittels Elfenbeinstiften hat zuerst Prof. C. v. Heine in Prag beim Humerus angewandt. Ein interessanter Fall der Anwendung von Elfenbeinzapfen bei einer extracapsulären Sch. durch Prof. v. Heine findet sich in Langenbecks Archiv für Chirurgie, B. XXII.

Es möge mir gestattet sein, denselben in extenso anzuführen:

„Ein 36jähriger Mann fiel am 26. Oktober 1875 von einer Leiter 3 Klafter tief auf das Geländer eines Brunnens herab, konnte sich aber sogleich wieder erheben und trotz starker Schmerzen im linken Hüftgelenk weiter gehen. Nach 10tägigem Spitalaufenthalt wurde er geheilt entlassen. Drei Tage darauf glitt er aus und fiel wieder mit seinem linken Bein gegen einen Eckstein so, dass dasselbe unter das rechte zu liegen kam. Diesmal musste er vom Platze weggetragen werden und wurde der Klinik des Prof. Heine übergeben. Das linke Bein war um 2 cm kürzer, als das rechte, im Hüftgelenk etwas abduciert und nach aussen rotiert; bei passiven Bewegungen bemerkte man deutliche Crepitation im Bereiche des grossen Trochanter. Die Diagnose wurde auf Fract. trochant. gestellt und ein Gewichtsextensionsverband angelegt. Nach 12 Wochen war noch keine Vereinigung erzielt. Es wurden nun Reibungen der Bruchflächen an einander und Jodpinselungen 4 Wochen lang vorgenommen, doch gleichfalls ohne Erfolg.

Darauf entschloss sich Prof. Heine am 21. März 1876, unter Lister'schen Cautelen durch einen auf die Aussenseite des grossen Trochanter geführten Längsschnitt die Transfixion beider Fragmente mittels zweier 5 cm langer Elfen-

beinstifte auszuführen. Es geschah dies in der Narcose nach Anlegung eines bis in das Kopffragment vertieften Bohrkanals. Ein an der Aussenfläche des Trochanter hervorragendes 1 cm langes Stück des Stiftes wurde mit dem Meissel dicht am Knochen abgestemmt und die Wunde darüber genäht. Die Extremität wurde im Bette durch einen leichten Gewichtszug fixiert. Es kam zu Blutverhaltung, Erysipel und stärkerer Wundeiterung. Ende April war die Wunde geheilt. An der Stelle der Pseudarthrose war keine Spur von abnormer Beweglichkeit oder Crepitation mehr zu finden. Bei Rotation des Oberschenkels im Hüftgelenk folgte der Schenkelkopf unzweifelhaft mit. Versuchshalber musste der Kranke noch mehrere Wochen die Rückenlage einhalten; dann erst wurden Gehversuche unter Ueberwachung zugelassen. Die Consolidation erwies sich fest genug, den Körper zu tragen, und der Kranke wurde infolgedessen Ende Mai mit einer geringen Verkürzung des Beines gut gehend entlassen. Der Fall wurde als geheilt geführt. Nach Ablauf von 10 Monaten kehrte der Kranke stark hinkend in die Klinik zurück. Die Untersuchung ergab die Wiederherstellung der Pseudarthrose: die abnorme Beweglichkeit war sehr ausgesprochen, der Trochanter der Crista ilei näher gerückt, die Verkürzung fast noch einmal so bedeutend, wie früher. Einer erneuten Gewalteinwirkung weiss sich der Kranke nicht zu erinnern. Die Consolidation war somit nur eine scheinbare oder doch jedenfalls eine ungenügende gewesen."

Während Prof. Heine bei einer extrac. Fractur die Befestigung der nicht heilen wollenden Fractur mit Elfenbeinzapfen versuchte, unternahm es Herr Geheimrat Schede, dies Verfahren bei intracapsulären anzuwenden. Da hierbei das Hüftgelenk eröffnet wird, ist hier die peinlichste Asepsis anzuwenden. Die viel tiefere Lage des inneren Fragmentes macht natürlich grössere Schwierigkeiten, als dies bei extrac. der Fall ist, andererseits ist diese Behandlungsmethode bei intrac. wegen der häufiger auftretenden Pseudarthrose mehr am Platze. Das Verfahren ist folgendes: Das Bein

wird extendiert, bis der Trochanter in der Roser-Nélaton-schen Linie steht und Crepitation zu fühlen ist; sodann wird 2 cm unter der oberen Kante des Trochanter incidiert und der Knochen mit einem Raspatorium freigelegt. Darauf wird mit einem bleistiftdicken Bohrer in der Achse des Schenkelhalses gebohrt. Ist die Fracturstelle erreicht, so fliesst Synovia aus der Rinne des Bohrers aus. Es wird nun ein Loch in das zweite Bruchstück gebohrt und zwar so weit, als sich noch alle Bewegungen im Hüftgelenk leicht ausführen lassen, der Troch. sich aber nicht mehr verschieben lässt. Dann wird der Bohrer herausgezogen und ein entsprechend dicker, 15 cm langer Elfenbeinzapfen eingeschraubt. Es folgt dann ein Beckengypsverband.

Dieses Verfahren ist von Herrn Geheimrat Schede in mehreren Fällen teils im Neuen allgem. Krankenhause zu Hamburg, teils im Bonner Johannishospital angewandt worden. Es möge mir gestattet sein, den Verlauf dieser Fälle hier genauer anzugeben.

I. Fall.

Anamnese: Franz K., 38 J., aus Fried.-Wilhelmshütte. Aufn. 22. März 1897. Patient giebt an, am 24. Febr. 1897 von jemand einen heftigen Stoss erhalten zu haben, der ihn hinwarf. Er verspürte einen starken Schmerz in der rechten Hüfte und konnte sich nicht erheben. Er wurde ins Krankenhaus nach Düsseldorf gebracht und mit Einreibungen und Bewegungen behandelt.

Status praes.: Das rechte Bein ist nach aussen rotiert und ca. 4 bis 5 cm verkürzt. Der Trochanter steht 4 bis 5 cm über der Roser-Nélaton'schen Linie; es ist eine leichte Verschiebung des Beines in der Längsachse möglich, wobei deutliches Reiben zu fühlen ist.

Diagnose: Schenkelhalsfractur, vielleicht mit Querfractur des Trochanter maior.

Therapie: Gewichtsextension, allmählich auf 18 Pfd. steigend.

Nach 7½ Wochen war die Fractur scheinbar geheilt, und der Patient wurde mit Schonung entlassen. Am 3.

Juli kam der Patient wieder; er konnte ohne Schmerzen nicht gehen. Es zeigte sich, dass das Bein unter Crepitation gegen die Hüfte verschieblich war. Er bekam jetzt einen Beckengypsverband und wurde wieder entlassen.

17. August: Noch immer keine volle Festigkeit im Schenkelhalse, während der Trochanterbruch geheilt ist. Neuer Beckengypsverband.

21. Oktober: Nach Abnahme des Gypsverbandes ist die Verschieblichkeit noch immer vorhanden, ebenso deutlich Crepitation.

Der Versuch, eine Röntgen-Aufnahme zu machen, misslingt wegen der starken Weichteile.

Anfangs November wird die Operation ausgeführt: Der Patient wird in den Apparat für die Redression der angeborenen Hüftgelenksluxationen gespannt, der sich als besonders geeignet erwies, den Trochanter in die Roser-Nélaton'sche Linie herabzuziehen und unverrückt darin zu erhalten. Man fühlt den Kopf an normaler Stelle unter der Art. crur. Das Bein wird in normale Vorn-Rotation gebracht und ein kleiner Einschnitt auf den Trochanter gemacht. Dann wird ein Bohrer in der Dicke eines mässig dünnen Bleistiftes aufgesetzt und in der Achse des Schenkelhalses ca. 12 cm tief gebohrt. Das Knochengewebe erweist sich dabei als sehr morsch. In dieses Loch wird ein Elfenbeinstift von genau passender Dicke eingefügt und die Wunde durch zwei Nähte geschlossen. Die Verschieblichkeit des Trochanter maior am Becken ist nun aufgehoben, die Beweglichkeit des Hüftgelenkes nicht. Beckengypsverband bis zum Fuss. Normaler Verlauf bis zum 5. Abend, dann bekommt Patient Fieber. Einschneiden eines Fensters zeigt die Wunde heil und alles normal. Die Ursache des Fiebers ist nicht zu ermitteln. Dasselbe geht nach mehreren Tagen herunter.

20. December: Ueber dem Trochanter zeigt sich ein Abscess, welcher incidiert wird; derselbe führt direct auf Knochen.

27. December: Die Incision wird vergrössert. Der

scharfe Löffel legt den Elfenbeinstift bloss, welcher mit der Zange extrahiert wird. Es folgt dann die Tamponade der Wundhöhle.

10. Januar 1898: Nach der Abnahme des Gypsverbandes erweist sich die Stellung des Beines als eine sehr gute. Um die Gegend des Schenkelhalses ist sehr starker Callus zu fühlen. Das Bein zeigt keine Verschieblichkeit gegen das Becken mehr. Es wird dann ein neuer Gypsverband bis zum Fuss angelegt, wobei an der Stelle der auf den Trochanter führenden, noch nicht ganz verheilten Wunde ein Fenster gelassen wird. Der Pat. steht auf und geht auf Krücken umher.

10. Februar: Da der Gypsverband oberhalb des Fusses gebrochen ist, wird er abgenommen. Die Callusmassen sind, wie früher, zu fühlen. Der Schenkelhals zeigt noch die frühere Festigkeit.

Es wird eine Röntgen-Aufnahme der Beckengegend gemacht*) und dann ein neuer Gypsverband bis zum Fusse einschliesslich angelegt.

20. Februar: Abends Temperatursteigerung auf 38,5°. Um die Ursache derselben festzustellen, wird ein neues Fenster am Trochanter eingeschnitten. Die Sonde führt wieder sehr tief senkrecht gegen das Becken in einer Fistel auf den blossen Knochen; dabei werden indessen keine losen Knochenpartikelchen gefunden.

21. Februar: Die Fistel wird mit dem scharfen Löffel ausgekratzt, wobei nur Granulationen zum Vorschein kommen.

Der Kranke befindet sich noch in Behandlung.

II. Fall.

Anamnese: Auguste Mathilde Fried. W., 18 J., aus Hamburg. Aufn. 22. IV. 94. Vor 10 Tagen fiel Patientin durch ein horizontal gelegenes Fenster, wobei sie mit dem rechten Fuss zuerst die Erde berührte und sich so ihre Verletzung zuzog.

Status praes.: Kräftige Person. Am r. Bein Heftpflasterstreifen, von einem Extensionsverband herrührend.

*) Cfr. Röntgen-Abbildung Nro. 1.

Die Verkürzung beträgt gegen das l. Bein 0,5 cm. Der Trochanter steht in der Roser-Nélaton'schen Linie. Keine Abduction. Active Bewegungen können nur wenig ausgeführt werden und sind schmerzhaft. Passiv ist das Femur am Becken verschieblich. Dabei, sowie bei Innenrotation des Beines hört man deutlich Crepitation Temp. 37,4.

Die Kranke erhält zunächst einen Streckverband. Bis zum 30. Mai ausser leichtem Fluor der Scheide, welcher mit Scheidendouchen behandelt wird, alles normal.

30. Mai. Nach Abnahme des Verbandes zeigt sich die Verkürzung vollständig ausgeglichen, dagegen besteht die Verschieblichkeit und die Crepitation, wie zu Anfang. Von Callusbildung ist keine Spur zu bemerken. Es wird die Befestigung mit Elfenbeinzapfen beschlossen.

31. Mai. In Chloroform-Narcose wird unter starker manueller Extension die Operation ausgeführt, in der Weise, dass die Verkürzung ganz ausgeglichen ist. Sodann wird ein 6 cm langer Schnitt bis auf den Trochanter gemacht. Nach Freilegung des Knochens wird mit dem grösseren Löffelbohrer in der Richtung auf den Schenkelkopf zu gebohrt. Als die Fracturstelle erreicht ist, entleert sich aus der Rinne des Bohrers blutige Flüssigkeit (Synovia). Es wird nun noch etwas weiter gebohrt, bis der Trochanter bei allen Bewegungen absolut fest steht und diese selbst sich leicht ausführen lassen. Darauf wird der Bohrer unter möglichster Fixierung der Patientin vorsichtig entfernt und ein etwas dickerer Elfenbeinstift rasch eingelegt. Auch jetzt absolute Festigkeit der Fracturenden und Beweglichkeit im Gelenk, wie vorher. Das aus dem Knochen vorstehende Ende des Zapfens wird mittels der Stichsäge an der Knochengrenze abgesägt. Dies gelingt bei der geringen Tiefe der Wunde gut.

Periost-, Fascien-, Hautnaht, letztere mit Catgut, alles unter feuchtem Blutschorf. Dann wird ein Beckengypsverband bis zum Knöchel angelegt.

1. Juni: Temp. 4 Uhr p. m. 37,6. $^1/_2$ Spritze Morphium.
2. „ : „ „ „ 37,4. „

In der Folge hält sich die Temperatur in normalen Grenzen.

25. Juni. Patientin steht auf und geht auf zwei Krücken und hoher Sohle.

3. Juli. Der Gypsverband wird dicht über dem Knie abgeschnitten, um Bewegungen im Kniegelenk zu ermöglichen. An der Hüfte wird unter dem ersten Verband alles unverändert gelassen.

Soweit man es feststellen kann, ist keine abnorme Beweglichkeit in der Hüfte vorhanden, jedenfalls keine Crepitation zu fühlen.

Patientin nimmt ein Fussbad, wird massiert und electrisiert.

24. Juli. Der Gypsverband wird abgenommen. Die Operationswunde ist primär geheilt, der Knochen bis auf eine leichte Federung consolidiert. Darauf wird ein neuer Beckengypsverband angelegt.

12. August: Patientin hat nach einem Diätfehler acuten Magen-Darmcatarrh bekommen. 3 Calomel-Pulver.

20. August: Es ist noch immer eine leichte Federung nachzuweisen, weshalb Patientin mit dem kranken Bein nicht auftreten darf. Es wird ein bis zum Knie reichender abnehmbarer Gypsverband angelegt; der Patientin werden Bäder, Massage und Electrizität verordnet.

28. August: Patientin steht auf.

30. September: Der Troch. lässt sich noch immer etwas gegen das Becken verschieben. Entweder ist also der Kopf atrophiert, oder es hat um den Zapfen eine Resorption der Knochensubstanz stattgefunden, so dass derselbe etwas locker geworden ist und beim Auf- und Abschieben gegen den jetzt nur lose fixierten Gelenkkopf anreibt.*) Pat. bekommt daher eine gut sitzende Stützschiene mit Sitzring, mit der sie gut gehen kann.

22. Oktober: Täglich ein Schwitzbad mit Abreibungen und Massage.

1. November: Pat. ist die ganze Zeit mit dem Stützapparat gegangen, mit Ausnahme von ein paar Tagen, in

*) Cfr. Röntgen-Abbildung Nro. 2.

welchen sie wegen erheblicher Schmerzen in der Trochanter-Gegend das Bett hüten musste. Dabei erhielt sie 3×1,0 Salicyl. Da Pat. beim Gehen mit dem Apparat immer stark hinkte, wurden verschiedene Aenderungen am Apparat gemacht, die aber nicht zu einer erheblichen Besserung führten. Die Trochanter-Gegend ist immer ziemlich druckempfindlich, obwohl der Apparat dort nicht drückt. Spontane Hüftbewegung ist kaum vorhanden; bei passiver geht das Becken fast gleichzeitig mit. Spontane Kniebeugung bis ca. 150°, passive bis 180°. Der Troch. steht etwas unter der Roser-Nélaton'schen Linie. Die Beinlänge von der Spin. a. s. beträgt: bis zur Ferse r. 81,75 cm, l. 85; bis zur Kniegelenksspalte r. 43,5, l. 45,75. Beinumfang: Oberschenkel: r. 43, l. 45; Unterschenkel: r. 29, l. 31,5.

5. November. Pat. geht täglich zum Pendeln.

27. November. Tägl. 3,0 Salicyl. Pat. hat seit ein paar Tagen mehr Schmerzen, wie gewöhnlich. Bei dieser Gelegenheit erzählt sie, dass sie schon vor dem Fall, seitdem sie in Dienst getreten sei, in welchem sie viel stehen und Treppen steigen musste, an Schmerzen gelitten habe, die von der Vorderseite der Hüftgegend bis zum Knie hinabgingen. Die Füsse schwollen ihr beim Stehen immer an. Als Kind hatte sie „Drüsen" am Hals; ebenso hatte sie oft mit Nase und Rachen Beschwerden. Mit 13 Jahren Ohrenlaufen l., weshalb sie 6 Wochen in der Klinik behandelt wurde. Mutter an Blutsturz nach längerem Brustleiden im Alter von 30 Jahren gestorben. Vater und Schwester gesund.

12. December. Pat. ist regelmässig zum Pendeln und Baden gegangen und klagt weniger über Schmerzen.

23. December. Pat. geht mit ihrem Apparat ohne Schmerzen mit etwas Einknicken rechts beim Auftreten ohne Stock und Krücken. Die Troch.-Gegend ist auf Druck wenig schmerzhaft. Obturatorius-Schmerzen noch ab und zu vorhanden. Aktive Beweglichkeit gegenüber dem Status vom 1. XI. wenig gebessert. Pat. kann das Bein im Liegen um ca. 30° heben unter teilweisem Mitgang des Beckens. Rotation und Abduction nur in geringem Grade möglich,

sonst geht das Becken mit. Das Bein wird in guter Stellung gehalten. Der Troch. steht vielleicht etwas über der R.-N.-Linie. Das Femur lässt sich etwas federnd nach aufwärts verschieben, ist aber sonst fest im Gelenk. Länge des Beines von der spina a. s. bis zum Knöchelende: r. 75, l. 79. Umfang: Oberschenkel: r. 44, l. 46; Wade: r. 26, l. 32. Pat. wird auf Wunsch mit dem Beckenstützapparat entlassen.

Status vom 28. November 1897. Pat. geht vortrefflich. Der Schenkelhals ist fest. Beugung bis fast zu einem rechten Winkel möglich. Abduction gut. Trochanter-Hochstand 3 cm (coxa vara). Der Elfenbeinstift ist darin geblieben. Die Berührung der Trochanter-Spitze ist schmerzhaft. Pat. geht etwa eine gute Stunde; dann wird sie müde und empfindet Schmerzen.

III. Fall.

Anamnese: Auguste Dora B. aus Hamburg, 20 Jahre alt, Plätterin. Aufn. 23. Januar 1894. Entlassen 21. Januar 1896.

Pat. fiel vor einem Vierteljahr auf die r. Hüfte, ohne davon wesentliche Beschwerden zu bekommen. Seit 3 Wochen plättet sie und hat seitdem Schmerzen in der r. Hüftgegend. Das r. Bein ist kürzer geworden.

Status praes.: Das r. Bein ist um 3 cm verkürzt. Ebensoviel steht der Troch. über der R.-N.-Linie; derselbe ist deutlich gegen das Becken verschieblich. Der Gang ist hinkend und schmerzhaft. Bei Rotation des Oberschenkels ist leichte Crepitation nachzuweisen. Körpergew. 53,7 kg.

Therapie: Anlegen eines Heftpflaster-Extensionsverbandes. Belastung 12 Pfd.

31. Januar. Die Belastung ist auf 20 Pfd. gesteigert worden. Die Verkürzung ist gut gehoben, doch besteht die abnorme Beweglichkeit noch unverändert. Nach Abnahme der Belastung lässt sich der Trochanter ca. 4 cm höher schieben.

18. Februar. Die Verkürzung ist bei Belastung vollständig gehoben. Die Fractur ist unverändert beweglich. Da keine Aussicht auf Spontanheilung vorhanden ist, ent-

schliesst sich die Pat. zur Verzapfung der Bruchstücke mit Elfenbeinstift.

23. Februar. In Aethernarcose werden die Weichteile über dem Troch. maior durchstochen und der Knochen mit dem Raspatorium freigelegt. Dann wird mit einem starken langen Löffelbohrer in der Achse des Schenkelhalses ein etwa 7 bis 8 cm tiefes Loch gebohrt und ein 10 cm langer Elfenbeinstift eingeschlagen. Das etwa 3 cm lang herausstehende Ende lässt sich nicht abkneifen. Die Operation ist durch die grosse Tiefe der Wunde bei dem massigen Lendenfettpolster sehr erschwert. Die Wunde wird um den Stift herum mit Jodoformgaze austamponiert. Drei Catgutnähte werden provisorisch angelegt, aber noch nicht geknüpft. Es wird ein Beckengypsverband ohne Verschiebung der Bruchenden bis zum Fuss angelegt und mit einem Fenster versehen. Das Bein steht ein wenig nach aussen rotiert, sonst gut.

24. Februar. Herausnahme des Tampons. Catgutnaht.

25. „ Pat. klagt über Bauchschmerzen und hat seit Mitte November keine Menstruation mehr gehabt: dieselbe soll auch früher unregelmässig gewesen sein. Mammae stark entwickelt. Es lässt sich etwas Colostrum auf beiden Seiten ausdrücken. Warzenhof stark pigmentiert. Möglichkeit der Gravidität wird geläugnet. Innere Untersuchung vorbehalten. Cfr. 31. August

12. März. Wunde geheilt. Etwas Fluctuation. Auf Druck entleert sich etwas Eiter aus dem Stichkanal. Sonde führt auf den Elfenbeinstift.

19. März. Geringe Eiterung dauert an. Die Fistel bleibt.

17. April. Dauernd ganz geringe Eiterung. Patientin geht auf hoher Sohle. Gewicht: 60 kg.

5. Mai. Aethernarcose. Nach Abnahme des Gypsverbandes zeigt sich, dass das Femur völlig fest geworden ist. Der Kopf folgt leichten Bewegungen. Incision in der Narbe. Der Elfenbeinstift liegt frei und lässt sich an der Grenze des Knochens jetzt ohne weiteres abbrechen. Er ist an dieser Stelle von Granulationen fast durchnagt; sonst ist

er intakt. Es ist also wohl anzunehmen, dass der im Knochen liegende Zapfen mehr oder weniger ganz resorbiert ist. Das Präparat ist aufgehoben. Seidennaht. Beckengypsverband mit Fenster.

12. Mai. Aseptischer Verlauf ohne Fieber. Wunde geheilt. Pat. geht mit ihrem Verband gut auf beiden Füssen.

27. Mai. Abnahme des Verbandes. Der Schenkelhals scheint absolut fest. Flexion in der Hüfte gut möglich, weniger gut Abduction und Rotation. Femur r. $^1/_2$ cm kürzer als links. Dampfstrahldouche, Massage, Electrizität.

30. Mai. Verkürzung r. heute 2 cm. Es stellt sich heraus, dass Pat. trotz strengen Verbotes ohne Verband umhergegangen ist. Da also der Knochen noch so weich zu sein scheint, dass er beim Gehen nachgiebt, wird Pat. nicht wieder in den Streckverband gelegt, sondern soll auf erhöhter Sohle mit Krücken gehen, um das Resultat nicht wieder in Frage zu stellen.

27. Juni. Pat. soll jetzt versuchen, mit abnehmbarem Beckengypsverband (bis oberhalb des Knies) zu gehen.

14. Juli. Da bei längerem Gehen doch wieder eine Verkürzung eingetreten ist, wird wieder ein Streckverband mit 30 Pfd. Belastung angelegt. Es handelt sich vielleicht um Ernährungsstörungen im Knochen, die mit der Gravidität zusammenhängen. Auf jeden Fall soll bis nach Ablauf derselben mit zeitweiliger Extension fortgefahren werden.

10. August. Nach Diätfehler starker Durchfall; Stuhl braun gefärbt. Puls gut. Körper-Gewicht 59 kg.

28. August. Pat. steht eine Stunde auf. 2mal tgl. ein Theelöffel Ol. jec. Aselli 100,0, Phosph. 0,01.

31. August. Morgens wehenartige Schmerzen, die allmählich zunehmen. Der Muttermund hat mittags die Grösse eines 5 M-Stücks. Blase steht noch. Der Kopf liegt vor. II. Schädellage. Herztöne deutlich rechts vorne, dicht über dem Os pubis. Die Blase wird durch Katheter entleert. Abends normaler Partus; ausser Dammschutz ist keine Kunsthilfe nötig. Die Nachgeburt kommt 45 Minut. nach nochmaligem

Katheterisieren. Placenta und Eihäute vollständig. Gesundes reifes Mädchen. Gew. d. Mutter $50^1/_2$ kg.

12. September. Während des Puerperiums bleibt die Temperatur stets unter 38,0. Pat. hat bis jetzt das Kind genährt; dabei hat sie total wunde Brustwarzen bekommen. Salicylumschläge. Das Kind wird deshalb von jetzt ab mit der Flasche genährt.

22. September. Die Brustwarzen sind abgeheilt. Das Kind gedeiht jetzt besser.

6. October. Pat. hat seit gestern einen kleinen Abscess in der Narbe, der geöffnet wird. Der Schenkelkopf steht absolut fest in der Pfanne. Da aber früher beim Aufstehen infolge Erweichung des Knochens ein Höherrücken des Troch. eingetreten war, wird der Patientin eine Stützschiene mit Sitzring angemessen.

17. October. Streckverband.
20. „ „ abgenommen.
21. „ 3 mal tgl. 1,0 Salicyl.
25. „ Pat. bekommt eine neue Schiene.
29. „ Täglich Dampfbad, Massage, kalte Douche.
9. November. 2,0 Natr. salic. tägl.
14. „ Die Wunde wird in Narcose ausgekratzt. Antipyrin. 1,0.
17./26. „ Tgl. 2,0 Natr. salic.
4. December. Pat. steht mit der Schiene auf.
8. „ Bac. Naphtalini.
10. „ „ „ Pat. geht täglich zum Pendeln.
13. „ Temp. morgens 39,1°. Pat. hat heute im Anschluss ans Pendeln plötzlich heftige Schmerzen im rechten Oberschenkel und der Hüftbeuge bekommen mit gleichzeitiger Temperatursteigerung. Die Gegend um die Fistel, welche immer noch vorhanden ist, ist derb infiltriert, heiss und sehr schmerzhaft. Die Inguinaldrüsen sind in ein grosses, sehr schmerzhaftes, derbes Packet verwandelt. Es besteht Durchfall.

14. December. Die Infiltration, sowie die Drüsenanschwellung sind etwas zurückgegangen, doch fühlt man jetzt auch auf dem Ileopsoas, oberhalb des Lig. Poup., eine geschwollene Drüse. Temp. normal.

15. December. Temp. 40,3° (10 Uhr). Das Inguinaldrüsenpacket ist stark geschwollen und schmerzhaft. In der Umgebung der Fistel derbe, gerötete, infiltrierte Haut. Es ist keinerlei Fluctuation zu fühlen.

In Narcose wird die Fistel durch einen Längsschnitt bis auf den Knochen eröffnet; es findet sich nirgends Eiter. Die Stelle, wo der Zapfen gesessen hat, ist durch eine Einsenkung kenntlich. Von dem knorpelig verkalkten Callus wird ein Stück abgemeisselt, ohne dass besondere pathologische Veränderungen gefunden werden. Temp. abds. 39,6.

16. December. Temp. 40,2 (8 Uhr ab), $^1/_2$ Spritze Morphium.
17. „ „ 39,8 „ 0,3 „ „
18. „ „ 37,9 „
30. „ Verband erneuert.
1. Januar 1895. Bacill. Naphtal.
17. „ Unter dem Troch. am unteren Ende der Operationsnarbe besteht noch eine Fistel, welche auf blossliegenden, aber scheinbar nicht rauhen Knochen führt. Secretion gering.

Trotz öfterem Evidement und Einführung von Bac. Napht. zeigt die Fistel wenig Neigung, sich zu schliessen.

27. Januar. Die Fistel hat sich geschlossen. Gew. 53 kg.

6. Februar. An der Stelle der Fistel hat sich eine etwas eingezogene Narbe gebildet. Umfang des Oberschenkels r. 44, l. 49, der Wade beiderseits 31. Das Bein ist um etwa 2 bis 3 cm verkürzt und etwas nach aussen rotiert.

Passive Beugung und Streckung im Hüftgelenk ad maximum ohne Schmerzen möglich. Die Abduction ist noch behindert und schmerzhaft, ebenso die Rotation. Active Bewegung leidlich. Der Kopf ist verschieblich, jedoch weniger, als früher. Druck auf die Narbe und von vorn noch etwas schmerzhaft. Unterhalb der Narbe ist ein Furunkel im Entstehen begriffen. Pat. will absolut das Krankenhaus verlassen. Sie wird deshalb als geheilt entlassen.

11. Februar. Pat. kommt wegen starker Schmerzen an der Aussenseite des r. Oberschenkels wieder. Etwa 2 bis 3 Finger unterhalb der Operationsnarbe findet sich eine 2 M.-Stück grosse tumorartige Vorwölbung, die fluctuiert, umgeben von einem roten Hof; die Weichteile in der Umgebung sind hart infiltriert.

13. Februar. In Chloroformnarcose Incision, Evidement und Tamponade. Es handelt sich um einen gewöhnlichen Furunkel.

21. Februar. Unterhalb des Troch. hat sich wieder eine Fistel gebildet, aus welcher sich auf Druck etwas Secret entleert. Mit der Sonde gelangt man durch einen kurzen Fistelgang scheinbar auf blossliegenden, aber nicht rauhen Knochen. Der Furunkel granuliert nur langsam.

6. März Wegen der schlechten Heilung der Wunden Injection von Hydr. salic.

25. März. Die Fistel, welche geschlossen war, ist wieder aufgebrochen, geht aber nicht bis auf den Knochen. Pat. kann gut gehen.

16. April. Auskratzen, Jodoformstift.
18. „ „ „
20. „ „ „
25. „ „ „
30. „ Aetzen, dann Jodoformgaze.
15. Mai. Quecksilberpflaster.
16. „ Heisser Umschlag; heisses Bad.
17. „ Jodoformstift.
18. „ Pat. wird electrisiert.
20. „ Dampfbad und Massage.
21. „ „ „ „
22. „ „ „ „
23. „ „ „ „ . Gewicht $54^1/_2$ kg.
27. „ Evidement der Fistel. Jodoformstift.
29. „ Jodoformgaze erneuert.
31. „ „ „
5. Juni. Die Fistel wird ausgekratzt.
8. „ Jodoformstift eingelegt.

9. Juni. 10 Tr. Opium.
11. „ Op. tannic.
14. „ Milchsäure-Stift eingelegt.
24. „ Fistel ausgekratzt.

13. Juli In Chloroformnarcose wird die Fistel bis auf den Troch. freigelegt. Sie führt in den Knochen hinein und ist der früher gebohrte Kanal, welcher mit Granulationen angefüllt ist. Evidement und Ausmeisselung. Tamponade mit Jodoformgaze. Trockenverband.

30. Juli. Massage.
31. Juli. Aristol eingepudert.
2. August. „ „
5. „ Massage.
6. „ Fistel ausgekratzt. Jodoformgaze.
7. „ „ „ . Naphthalin. Feuchter Umschlag.
14. „ Geätzt, ausgekratzt. Jodoformgaze.
19. „ Aristol eingepudert.
22. „ Jodoformgaze.
26. „ Ausgekratzt, Jodoformgaze.
6. September. $^1/_2$ Spr. Tereb. rectif.
10. „ Ausgekratzt.
17. „ Jodoformstift.
21. „ Feuchter Umschlag ums l. Ohr.
26. „ Jodoformgaze, ausgekratzt.
3. October. Jodoformstift.
6. „ „ . Gew. 55,5 kg.
17. „ In der Trochanter-Gegend besteht immer noch eine auf rauhen Knochen führende Fistel. Die Operation wird deshalb in Chloroformnarcose ausgeführt. ($^1/_2$ Spr. Morph.) Incision auf den Trochanter. Bei Aufmeisselung kommt man auf einen ca. 2 cm langen Elfenbeinstift, welcher entfernt wird. Ein zweites Stück des Stiftes von derselben Länge sitzt tiefer. Auch dieses wird herausgemeisselt. Man kommt jetzt mit der Sonde in der Tiefe der Wunde auf Weichteile. Tamponade der Knochenhöhle mit Jodoformgaze. Versenkte Naht, Hautnaht. Der Jodoformgazestreifen wird

herausgenommen. Füllung der Höhle mit Jodoformglycerin Verband

19. October. 20 Tr. Morphium.

20. „ . Temp. Ab. 38,6. $^1/_2$ Spr. Morphium. Fünfmal Schüttelfrost.

21. „ Temp. 38,2 (Ab.). 1,0 Trional.

22. „ „ 37,8 „ . 20 Tr. Morphium.

7. November. Eine Fistel in der Operationsnarbe, welche auf Knochen führt und ein Hautabscess in der Umgebung. Pat. geht ganz gut mit leichten Schmerzen.

18. December. Die Fistel secerniert fast gar nicht mehr. Die Tiefe wird nicht untersucht, um keine Verschlechterung herbeizuführen. Der Gang ist noch etwas hinkend. Patientin ist nicht völlig erwerbsfähig; sie wird gebessert entlassen.

4. Januar 1896. Wegen Schmerzen beim Gehen in der Hüfte ist die Kranke wieder zurückgekehrt. Der Troch. ist noch immer verschieblich. Die Fistel secerniert Eiter.

10. Januar. Operation in Chloroformnarcose. Evidement der Knochenhöhle, Tamponade-Verband.

16. Januar. Jodoformstift.

20. „ . „

Es ist keine Aenderung eingetreten. Patientin wird auf Wunsch ungeheilt entlassen; sie will sich ab und zu vorstellen.

28. November 1897. Keine Festigkeit. Die Verschiebung des Troch. beträgt 5 cm.*) Pat. hinkt stark, geht aber leidlich ohne Stock $^1/_4$ Stunde. Zuweilen treten plötzlich heftige Schmerzen auf. Pat. kommt nach dem Sitzen nur langsam in Gang.

Werfen wir einen kurzen critischen Ueberblick auf die behandelten drei Fälle, so kann man beim ersten, obwohl die Behandlung noch nicht beendigt ist, doch annehmen, dass hier der gewünschte Erfolg völlig erzielt worden ist, nämlich die Bildung eines genügenden Callus ohne zu starke

*) Cfr. Röntgen-Abbildung Nro. 3.

Resorptions-Erscheinungen. Man kann daher hoffen, dass die Function des verletzten Beines eine gute sein wird.

Beim 2. Falle ist die Operation bereits 7 Wochen nach dem Unfalle ausgeführt worden und es ist keine Complication eingetreten. Während bei der Entlassung der Patientin, 7 Monate nach der Operation, die Function noch wenig befriedigend ist, zeigt sich bei der äusseren Untersuchung nach 3 Jahren und 8 Monaten ausser geringer Druckempfindlichkeit des Trochanter und dem Höherrücken desselben keine Abnormität. Die Function ist sogar fast normal zu nennen, ein Resultat, welches selbst bei gleich consolidierten extracapsulären Fracturen nicht besser erzielt wird. Dieser Erfolg dürfte wohl nur dem Einführen des Elfenbeinstiftes zuzuschreiben sein; obschon derselbe zwar nicht die Fracturenden an einander befestigt hat, ist die Entzündung doch hinreichend gewesen, eine Verbindung zwischen Schenkelhals und Becken herbeizuführen und so der Patientin das Gehen ohne Hülfe länger als eine Stunde zu ermöglichen.

Der 3. Fall liegt insofern ungünstig und erscheint zur Beurteilung des Verfahrens weniger geeignet, als hier eine Complication (Gravidität) vorliegt. Wie so häufig, hat auch hier dieser Umstand höchst wahrscheinlich ungünstig auf die Knochenbildung eingewirkt, besonders weil sich die Fracturstelle in unmittelbarer Nähe des Beckens befindet. Darauf dürfte wohl auch die Entstehung der Fistel zurückzuführen sein, indem sich die Infectionserreger von der Scheide an diesen locus min. res. hinbegeben haben. Es kommt hinzu, dass Pat. durch vorzeitige Belastung der Bruchstelle, vielleicht später auch noch durch unvorsichtige Bewegung des verletzten Beines, das Resultat beeinträchtigt hat.

Obschon hier nur 3 Fälle zur Beurteilung des Verfahrens vorliegen, so darf man vielleicht doch schon einige Schlussfolgerungen aus ihren Resultaten ziehen. Wie wir gesehen haben, hat sich das Verweilen des Elfenbeinstiftes in der Wunde als nicht zweckmässig erwiesen; derselbe dürfte daher einige Wochen nach der Operation zu entfernen sein. Ferner ist das Verfahren wohl nur bei jüngeren Leuten am

Platze, indem die Arbeitsfähigkeit durch knöcherne Vereinigung erhöht resp. erst ermöglicht wird, während alte Leute mit der ziemlich häufig eintretenden ligamentösen Vereinigung auskommen, sofern sie nicht kräftig genug scheinen, ein Monate langes Krankenlager zu ertragen. Sollte vielleicht bei kräftigeren alten Patienten eine ambulante Behandlung der Schenkelhalsbrüche möglich sein, so könnte auch bei diesen die Methode der Befestigung mit einem Elfenbeinstift angewendet werden.

Es dürfte sich nun empfehlen, das Verfahren bei allen intracapsulären Schenkelhalsbrüchen mit der oben genannten Einschränkung gleich nach dem Unfalle anzuwenden.

Zur Begründung der Thatsache, dass die Bruchlinie innerhalb der Capsel verläuft, würde stets die Durchleuchtung resp. photographische Aufnahme nach Röntgen anzuwenden sein. Beweist diese die angegebenen Verhältnisse, so wäre mit der Operation nicht zu zögern.

Hat man die auf die knöcherne Heilung ungünstig einwirkenden Umstände beseitigt. Dislocation, zu geringe Blutzufuhr, ungenügende Callusbildung, zu starke Resorption durch zu langes Verweilen des Elfenbeinstiftes in der Wunde, — so ist zu hoffen, dass man in Zukunft alle intracapsulären Schenkelhalsbrüche knöchern heilen und zugleich ein gutes functionelles Resultat erzielen wird.

Litteratur.

J. A. Mayer. Die doppelte Ausdehnungsschiene zur Heilung der Schenkelhalsbrüche. Würzburg 1826.

C. Hueter, Grundriss der Chirurgie. II. Auflage. Leipzig 1883 II. Bd. V. Abt.

A. Krüche. Spezielle Chirurgie. 9. Auflage. Leipzig 1895.

Rob. Will. Smith. A treatise on fractures. (Fract. of the neck of the femur). Dublin 1847.

Astley Cooper. Theoretisch-practische Vorlesungen über Chirurgie. Aus dem Englischen von Dr. J. Schütte. II. Bd. Leipzig 1838.

J. F. Malgaigne. Traité des fractures et luxations. T. I. Paris 1847.

Hyrtl. Handbuch der topographischen Anatomie. IV. Aufl. Wien 1860.

Langenbeck's Archiv. Bd. XXII. S. 472. Prof. Dr J. C. Heine: Ueber operative Behandlung der Pseudarthrosen.

Beiträge zur klinischen Chirurgie von Prof. Bruns. VI. Bd. Tübingen 1890.

Deutsche medicinische Wochenschrift 1896 Nr. 46 S. 738. Vortrag des Dr. W. Liermann.

Centralblatt für Chirurgie. 1874 S. 609, 1875 S. 234 und 817, 1878 S. 232, 1879 S. 636, 1884 S. 667, 1889 S. 873.

Virchows Archiv 1875. II. Bd. S. 375.

v. Pitha. Handbuch der Chirurgie.

v. Emmert. Lehrbuch der Chirurgie.

E. Moritz. Die Knochenbrüche der männlichen Abteilung im Obuchow-Hospital aus den Jahren 1865 bis 1872.

Julius Wolff. Das Gesetz der Transformation der Knochen.

Verhandlungen des ärztlichen Vereins zu Hamburg. Jahrgang 1893. Leipzig 1894.

Vita.

Geboren wurde ich Ernst Hugo Bernhard Schumacher, katholischer Confession, zu Köln am 28. Oktober 1874 als Sohn des Rechnungsraths Bernhard Schumacher, Vorstand des Centralbureaus der Königlichen Eisenbahndirektion zu Köln, und seiner Gemahlin Josephine geb. Potthast. In meiner Vaterstadt besuchte ich die Volksschule und das Gymnasium an Marzellen, welches ich Ostern 1894 mit dem Zeugnis der Reife verliess. Im S. S. 1894 bezog ich die Universität Bonn, um mich dem Studium der Medicin zu widmen. Am 12. Februar 1896 bestand ich dort die ärztliche Vorprüfung. Im Sommersemester 1896 diente ich in München das erste Halbjahr mit der Waffe, nahm im folgenden Winter meine Studien in Bonn wieder auf und bestand dort am 4. Februar 1898 das Rigorosum.

Meine akademischen Lehrer waren die Herren Professoren und Docenten: Binz, Bohland, Doutrelepont, Finkler, Fritsch, Kayser, Kékulé von Stradonitz, Koester, Freiherr von la Valette St. George, Leo, Ludwig, Nussbaum, Pelman, Pflüger, Rieder, Sämisch, Schede, Schiefferdecker, Schmidt, Schultze, Strasburger, Ungar, Witzel, Wolters.

Zum Schlusse spreche ich allen diesen meinen hochverehrten Herren Lehrern, sowie dem Herrn Geh. Sanitätsrat Prof. Dr. Bardenheuer in Köln, welcher mir gütigst gestattete, mehrere Monate hindurch täglich seinen Operationen im Bürgerhospitale beizuwohnen, für gütige Unterweisung meinen besten Dank aus.

Ganz besonders aber bin ich meinem hochverehrten Lehrer Herrn Geh. Med.-Rat Prof. Dr. Max Schede sowohl für die gütige Ueberweisung dieses Themas, als auch für die freundliche Ueberlassung der beigefügten Röntgen-Abbildungen und die Durchsicht dieser Arbeit zu grossem Danke verpflichtet.

Beschreibung der Röntgen-Abbildungen.

1. Franz K. In diesem Falle steht der Trochanter 1,5 cm über der Roser-Nélaton'schen Linie; derselbe lässt sich nicht verschieben. Der Schenkelhals ist also absolut fest. Die Röntgen-Abbildung zeigt enorme Callusmassen, welche die Deutung des Bildes ausserordentlich erschweren und sich schon bei der Inspection durch Anschwellung der ganzen Hüftgelenksgegend erkennen lassen. Die dunklere Partie in der Mitte zwischen der Linea arcuata und der äusseren Femur-Grenze entspricht wahrscheinlich dem Schenkelkopf. Das ganze Bild gleicht sehr dem folgenden.

2. Frieda W. Man bemerkt zunächst eine Verschiebung der Diaphyse des Femur um 2 bis 3 cm nach oben. Der Elfenbeinstift ist in der Diaphyse noch deutlich zu erkennen; er überragt die äussere Oberfläche derselben noch um etwa 0,5 cm. An der Bruchstelle ist er resorbiert; doch sieht man sowohl an der Bruchfläche des äusseren Fragmentes um die Stelle, wo der Stift sie durchbohrt hat, deutliche Callusbildung, als auch dieser Stelle gerade gegenüber im Schenkelkopf stark verdichtetes Gewebe. Ob diese verdichtete Stelle oder die darunter gelegene hellere Resorptionsstelle dem hinteren Sitz des Elfenbeinstiftes entspricht, muss dahingestellt bleiben. Wahrscheinlich war der Stift in den oberen oder mittleren Teil des Kopfes eingedrungen, ohne aber eine hinreichende knöcherne Vereinigung herbeiführen zu können. Der deutlich in der Pfanne zu erkennende Schenkelkopf wird etwas vom Trochanter minor überdeckt. Letzterer hat sich später wahrscheinlich in die Aushöhlung des Kopfes eingefügt.
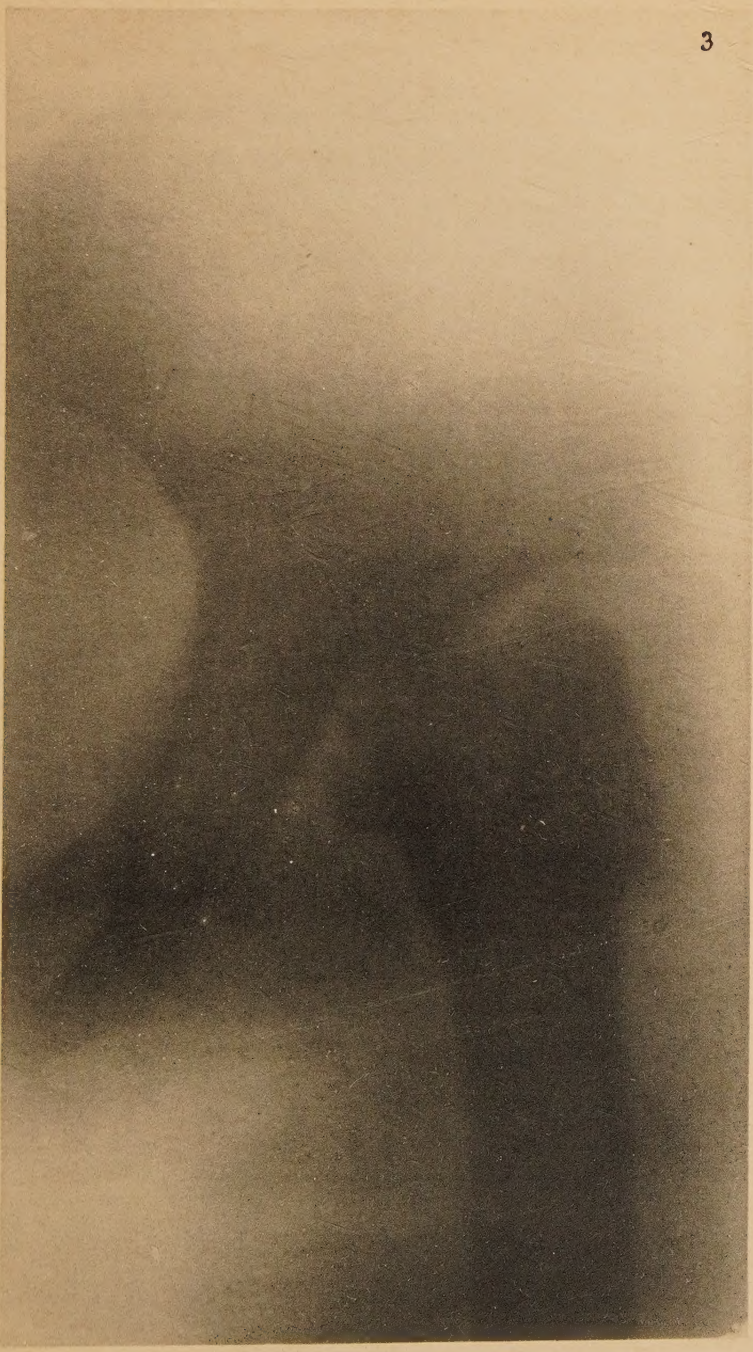
3. Dora B. Hier ist die Oberschenkel-Diaphyse noch mehr nach oben gerückt. Die Pfanne und der Zwischenraum zwischen Pfanne und Diaphyse ist, nach der Schattierung zu urteilen, mit einem festen narbigen Bindegewebe ausgefüllt. Der Kopf scheint in die Gegend oberhalb der Pfanne luxiert zu sein und ist teilweise resorbiert, der erhaltene Rest mit dem Becken sehr innig verbunden. Die Schatten des Kopfes und des Beckens gehen ohne dazwischen liegende Weichteile völlig in einander über und könnten den Anschein des Bestehens einer knöchernen Verbindung erwecken, wenn die klinische Untersuchung nicht die beschriebene ausgedehnte freie Beweglichkeit ergäbe. Auch hier hat die durch das Einschlagen des Stiftes hervorgerufene osteoplastische Entzündung an der Bruchfläche des äusseren Fragmentes Callusbildung hervorgerufen.